

# Faglig forsvarlighet

Andres Neset  
ass. fylkeslege

Oktober 2019



Fylkesmannen i Rogaland





# Forsvarlighet i helselovgivningen

- Spesialisthelsetjenesteloven § 2-2
- Helse- og omsorgstjenesteloven § 4-1
- Helsepersonelloven § 4



# Spesialisthelsetjenesteloven § 2-2

Helsetjenester som tilbys eller ytes i henhold til denne loven skal være **forsvarlige**.



# Helse- og omsorgstjenesteloven § 4-1

Helse- og omsorgstjenester som tilbys eller ytes etter loven her skal være forsvarlige. Kommunen skal tilrettelegge tjenestene slik at:

- a. den enkelte pasient eller bruker gis et helhetlig og koordinert helse- og omsorgstjenestetilbud,
- b. den enkelte pasient eller bruker gis et verdig tjenestetilbud,
- c. helse- og omsorgstjenesten og personell som utfører tjenestene blir i stand til å overholde sine lovpålagte plikter og
- d. tilstrekkelig fagkompetanse sikres i tjenestene.



# Helsepersonelloven § 4

Helsepersonell skal utføre sitt arbeid i samsvar med de krav til faglig forsvarlighet og omsorgsfull hjelp som kan forventes ut fra helsepersonellets kvalifikasjoner, arbeidets karakter og situasjonen for øvrig.

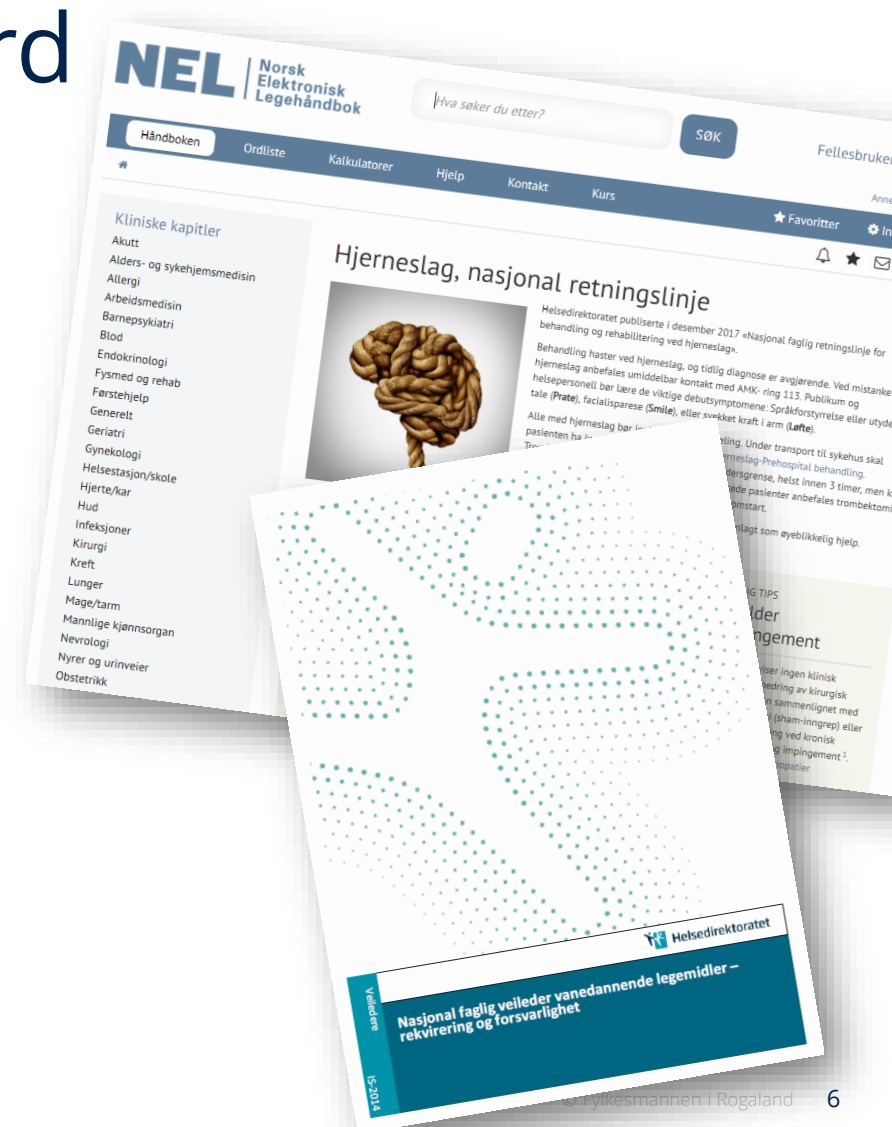


# Forsvarlighet: en rettslig standard

Innholdet bestemmes av normer utenfor loven

- Anerkjent fagkunnskap
- Faglige retningslinjer/veiledere
- Allmenngyldige samfunnsetiske normer

→ Endrer seg over tid



FORSVARLEG

GOD PRAKSIS

VEILEDNINGSRUM

UFORSVARLEG



# Faglig forsvarlighet

## Gruppearbeid



Fylkesmannen i Rogaland





Kvinne, 70 år. Ankelskade etter fall, brukt krykker grunnet smerte. Oppsøker legevakt 3 dager etterpå.



Undersøkelse: Varm i huden, hevelse og hematom. Klarer å bevege i alle retninger. Ikke feber.

Lab: CRP 68

Hun får diagnosen L16 Ankel symptomer/plager.

Får resept på Hirudoid salve og antibiotika (Ery-Max). Bedt om å gå til fastlege for CRP kontroll om 3-4 dager. Rekontakt ved forverring.

Forsvarlig?



Mann, 46 år

I lengre tid smerter i rygg og nakke venstre side, oppdager en kul på ryggen ved venstre skulder.

Oppsøker fysioterapeut som undersøker med UL: «*flere innkapslede cystestrukturer helt overfladisk i vevet*». Det er ikke journalført vurdering av hva kulen representerte, men til Fylkesmannen uttalte fysioterapeuten at den ble vurdert som et mulig eldre hematom etter at pasienten hadde forsøkt å løse opp muskelknote med en tennisball.

Over en periode på nærmere 3 uker blir pasienten behandlet av fysioterapeuten, med bedring av bevegelse og smerter, men ingen endring i kulen. Ikke journalført videre vurderinger av denne.

Pasienten tok kontakt med sin fastlege for vurdering av kulen. Den var da 8 x 7 cm. Ble henvist MR som gav mistanke om malign bløtdelstumor. Vurdert videre av sarkomgruppen ved Haukeland, avkreftet malignitetsmistanken, påvist vaskulær malformasjon.

Forsvarlig?



36 år gammel mann

Kontakter legevakt: 1 døgn med smerter i brystet, begge armer, kjeve og nakke. Kom akutt etter sykkeltur, og hatt det av og på etter det.

Fra legenotatet: Akutte bryst smerter med utstråling til armer. Tidligere frisk og utredet av kardiolog (A-EKG og ekko cor) for 1,5 år siden uten funn. Ingen hereditet. Normalt EKG.

Legen skriver i sin uttalelse til tilsynssaken at ABC-ble vurdert, og BT og SpO<sub>2</sub> ble målt. Dette ble ikke journalført.

Legen vurderte at det var lite sannsynlig med ustabil angina, og anbefalte videre kontroll hos fastlege.

3 timer etterpå forverring i smerter og allmenntilstand. Lagt inn etter at medisinsk vakthavende vurderte at det var mulig ischemi i EKG. Fikk hjertestans i akuttmottak, vellykket gjenoppliving.

Forsvarlig?

Andre merknader?



35 år gammel mann. Oppsøker fastlegen for første gang.

Noen uker med sår under høyre fot, som ikke gror. Noe ubehag i samme område siste år.

US: granulasjonsvev i sår, «normalt utseende sår». Noe indurert i dypet under såret.

Tolket som mest sannsynlig liktorn. Skrapet granulasjonsvev. Bedt ta kontakt på ny ved manglende bedring.

9 måneder senere tar pasienten kontakt med privatpraktiserende kirurg. Han har da selv behandlet med fotvortemidler. Ønsker kirurgisk fjerning.

US: Hypergranulasjonsvev og fortykket hud rundt sår, blødning.

Tolket som fotvorte. Fjernet kirurgisk i lokalanestesi. Sendet histologi.

Histologisvar: epitheloid angiosarkom, ikke fritt fjernet.

Sarkomgruppen ved Haukeland overtar videre behandling. Senere metastasering til lunger og hjerne og pasienten dør etter ca 1 år.

*Sarkomer skal ikke fjernes, men henvises MR og sarkomgruppe.*

Forsvarlig behandling fra fastlege? Fra kirurg?